Aus der Chirurgischen Klinik der Universität München
Vorstand: Prof. Dr. med. G. Magnus

Mondbeinerkrankungen
bei
Preßluftschäden

Inaugural-Dissertation
zur
Erlangung der Doktorwürde in der gesamten Medizin
verfaßt und einer
Hohen medizinischen Fakultät der Bayerischen
Ludwig-Maximilians-Universität zu München

vorgelegt von
Kurt Dücker
Ankum

Buch- und Kunstdruckerei Wilh. Postberg, Bottrop i.W.
1940

Gedruckt mit Genehmigung der Med. Fakultät der Bayr. Ludwig-Maximilians-Universität in München.

Referent: Oberarzt Dr. med. F. Jäger
Chirurg. Klinik der Universität München.

Tag der Promotion: 17. 4. 1940.

Dekan: Prof. Dr. Dahelow.

R. UNIV. BIBLIOTHEEK LEIDEN

Inhaltsübersicht.

I. Einleitung: Mechanismus der Preßluftwerkzeuge und geschichtlicher Rückblick über die Lunatumnekrose 5

II. Anatomische Eigentümlichkeiten des Os lunatum und des Handgelenkes unter besonderer Berücksichtigung ihrer Bedeutung für die Ätiologie der Lunatumnekrose als Folge der Arbeit mit Preßluftschäden:

a) Gefäßversorgung des Os lunatum 7

b) Eigentümlichkeiten der Gelenkkapsel 7

c) „Minusvariante" von Hultén 8

d) Eigentümlichkeiten des Handgelenkes 9

III. Die Lunatumnekrose unter besonderer Berücksichtigung zeitlicher Zusammenhänge mit der Preßluftwerkzeugarbeit 12

IV. Die Lunatumnekrose als Unfallfolge und Berufskrankheit . . . 14

V. Klinisches Bild und Diagnose der Lunatumnekrose 18

VI. Prophylaxe der Lunatumnekrose 20

VII. Die Behandlung der Lunatumnekrose 20

Seit der im Jahre 1910 von Kienböck zum ersten Mal beschriebenen Lunatumnekrose ist die Ätiologie der Entstehung für die Ärzte und ihre Wissenschaft zur aktuellen und umstrittenen Frage geworden. Alle Deutungsversuche boten der Kritik immer wieder breite Angriffsflächen, so daß es sich jetzt immer noch um ein ganz ausgesprochen medizinisches Neuland handelt. Besonders setzte natürlich das Studium der Lunatumnekrose durch Preßluft-Werkzeugarbeit ein, als sie entschädigungspflichtige Berufskrankheit wurde.

Druckluft als Kraftübertragung wurde wohl zum ersten Mal im Jahre 1839 in einem französischen Bergwerk verwendet. Sie kam aber bald in Vergessenheit. Den Ursprung der modernen Preßluftgeräte hat man in Amerika zu suchen. Die Einführung der Geräte in Deutschland ging anfangs nur langsam vor sich. Aber mit der Fortentwicklung der Technik in der Arbeitsweise bestimmter Industriezweige — Tief- und Straßenbau, Steinbrucharbeit, Bohr- und Nietarbeit der Eisenindustrie, Abbrucharbeiten und in zunehmendem Maße im Bergbau — wurde die menschliche Kraft allmählich immer mehr durch die leistungsfähigeren Preßluftwerkzeuge ersetzt. Seit dieser Zeit nun häufen sich auch die Angaben über typische krankhafte Veränderungen an den oberen Extremitäten, mit denen die Preßluftwerkzeuge bedient werden. Bevor ich mich mit den krankhaften Veränderungen am Mondbein beschäftige, scheinen mir einige wenige technische Bemerkungen über die Wirkung der Preßluftwerkzeuge notwendig; sie sind zum Verständnis der Schäden des Os lunatum unerläßlich. Preßluftwerkzeuge sind etwa 10 bis 15 Kilogramm schwere Instrumente, die die Energie komprimierter Luft (3 bis 5 Atmosphären) mittels eines hin- und hergeschleuderten Kolbens in drehende und stoßende Bewegungen umsetzen. Der Rückschlag gegen den Körper, der das Instrument gegen das Arbeitsgebiet anpressen muß, ist verschieden groß, und zwar richtet er sich

1. nach der Größe der Instrumente:

   Die leichteren Apparate schlagen gewöhnlich schneller und rufen infolgedessen in derselben Zeiteinheit eine größere Anzahl Stöße hervor. Die schweren Werkzeuge dagegen hämmern mit geringerer Geschwindigkeit.

2. nach der Arbeit, die verrichtet wird:

Z. B. verursacht das Bohren in Kohle mit dem sogenannten Abbauhammer nur sehr geringe, das Bohren in hartem Gestein mit dem sogenannten Bohrhammer dagegen ganz erhebliche Erschütterungen des Körpers und seiner Gelenke. Diese Stöße werden in erster Linie von Hand- und Ellenbogengelenken aufgefangen. Maschinelle Hilfsmittel (Bohrsäulen usw.), die dieses entbehrlich machen, sind aus technischen Gründen noch nicht überall eingeführt.

Wegen der eben angeführten vielseitigen Verwendung der Preßluftwerkzeuge kann somit die Notwendigkeit an jeden Arzt herantreten, Schädigungen dieser Art beurteilen und begutachten zu müssen, wenn auch die Beurteilung der Zusammenhangsfrage von Preßluftwerkzeug und Lunatumnekrose sehr schwierig ist. Denn so gut man ihren klinischen Verlauf kennt, so umstritten ist noch ihre Pathogenese. Bei der Erkenntnis des Wesens und der Ätiologie der Lunatumnekrose wird man somit von der Annahme ausgehen müssen, daß es eine einheitliche Entstehungsursache für alle Fälle von Lunatumnekrose nicht gibt, daß man sie zum mindesten nicht kennt. Von den vielen Erklärungsversuchen will ich nur kurz zwei Theorien erwähnen, die sich in erster Linie behauptet haben.

1. Die traumatische Theorie:

a) Die Nekrose des Knochens ist Folge einer traumatischen Bänder-Gefäßschädigung (Aschoff, Kienböck, Preissen).

Durch Zerreißung der gefäßzuführenden Kapselbänder kommt es zu Ernährungsstörungen im Knochen, als deren Folge sich Erweichung, Porose bzw. Sklerose, Zerfall und schließlich, sekundär also, pathologische Frakturen sich einstellen.

b) Die primäre Fraktur ist stets der Ausgangspunkt aller weiteren Veränderungen (Hirnd, Kappis, Cordes, Baum).

Der primäre Bruch wird als Ursache des Mondbeintodes in den Vordergrund gestellt. Die histologischen Veränderungen werden als Zustand nach unvollständiger Bruchheilung mit Nekrosen gedeutet.

2. Die embolische Theorie (Axhausen):

Der Mondbeintod wird als aseptische Knochennekrose gedeutet, die durch bakterienfreie oder nicht angehende bzw. rasch überwundene Embolien ausgelöst wird.

Gegen die Annahme Axhausens spricht die von Köstler angefertigte

Gefäßdarstellung des Mondbeines im Röntgenbild.

Entsprechend der Knochenhautverteilung treten die Blutgefäße an der Streck- und Beugeseite des Mondbeins ein. Kurz nach dem Eintritt erfolgt sehr rasch eine baumförmige Aufzweigung. Die Verlaufsrichtung der Seitenäste ist im wesentlichen senkrecht zur Unterarmachse. Die Gefäßversorgung von der Streck- und Beugeseite aus erfolgt annähernd gleichmäßig. Zwischen beiden Blutgefäßgruppen bestehen Anastomosen, die einen ausgesprochen queren Verlauf nehmen. Die zuführenden Blutgefäße im Mondbein sind also keine Endarterien. Durch embolischen Gefäßverschluß kommt es nur dann zur Nekrose, wenn es sich um Endarterien handelt. Dieses trifft also für das Mondbein nicht zu. Durch die von Köstler nachgewiesenen Anastomosen könnte bei Verlegung eines streckwärts eintretenden Gefäßes die Ernährung des zugehörigen Knochengebietes von einem beugewärts eintretenden Blutgefäß übernommen werden und umgekehrt. Neben diesem Nachweis von Anastomosen sprechen weiterhin gegen die Anschauung Axhausens die Ergebnisse von Cordes und Kappis, die bei der histologischen Untersuchung malazischer Mondbeine keine Gefäßveränderungen, Thrombosen oder Folgen von stattgehabten Embolien finden konnten. Die quere Verlaufsrichtung der Blutgefäße und besonders der Gefäßanastomosen läßt deren hohe Gefährdung bei Stauchung des Mondbeines erkennen. Eine sogenannte Vorzugsstellung des Mondbeines gegen äußere Gewalteinwirkungen, wie vielfach angenommen wird, wird durch die Beobachtungen Wettes im Bergmannsheil Bochum abgelehnt. An Hunderten von Zertrümmerungsbrüchen des unteren Speichenendes, deren Bruchlinien in das Handgelenk reichten, kam es niemals zu einer sekundären Schädigung des Mondbeines im Sinne des Mondbeintodes.

Eigentümlichkeiten des Handgelenkes.

sprechen für die Angaben von Wette. Die Kapsel des Gelenkes zwischen Elle und Speiche einerseits und der oberen Handwurzelreihe andererseits zeigt an der Beugeseite außer den kräftigen, stark vorspringenden Kapselbändern keine Besonderheiten. Anders ist es an der Streckseite des Gelenkes. Hier befindet sich eine mächtige, keilförmig in den Gelenkraum vorspringende, zum Teil gelappte Kapselfalte, die einen guten Teil der streckwärts liegenden Gelenkfläche abdeckt. Sie erreicht über der Speiche ihre

größte Mächtigkeit und läuft im Bereiche der Elle als schmaler Saum aus. Eine ähnliche, dem Mondbein flach anliegende Kapselfalte zieht quer durch das Handgelenk und geht von den Mond- und Kahnbein verbindenden Bändern aus. Die meisten auf die Hand wirkenden Kräfte treffen von der Hohlhand auf die überstreckte Hand. Beim Sturz auf die Hand wird diese sogar ellen- und streckwärts abgewinkelt. Das Mondbein rutscht dabei speichenwärts. Die Speiche wirkt hebelförmig drückend auf das Mondbein. Zwischen Speiche und Mondbein klemmt sich aber die dorsale Kapselfalte. Der im Handgelenk ellenwärts gelegene Diskus dient der Ausgleichung der gegenüber gelegenen Gelenkflächen. Daneben ist ihm sicher eine stoßdämpfende Wirkung zuzuschreiben. Bei der streckwärts abgewinkelten Hand scheinen im Speichenanteil des Handgelenkes diese Aufgaben wenigstens zum Teil von der dorsalen Kapselfalte übernommen zu werden. Der bei Überstreckung des Handgelenkes zwischen Mondbein und Speiche ruhende Druck wird also durch die dorsale Kapselfalte elastisch abgefedert und abgeschwächt. Bei äußerster Überstreckung muß die Wirkung dieser Kapselfalte am stärksten sein. Anders sind die Druckverhältnisse auf das Handgelenk bei chronisch einwirkenden Traumen, z.B. bei Arbeiten mit Preßluftwerkzeugen. Bei ihnen kommt es zu einer Beanspruchung des Handgelenkes und der Handwurzelknochen in der Richtung der Unterarmachse. Der Bau der meisten Preßluftwerkzeuge bringt es mit sich, daß die Erschütterung dabei nicht die überstreckte, sondern die mehr in Mittelstellung stehende Hand trifft. Da die dorsale Kapselfalte nur bei überstreckter Hand stoßdämpfend wirken kann, ist bei Mittelstellung der Hand der Anprall zwischen Mondbein und Speiche knöchernhart und ungeschwächt — die dorsale Kapselfalte liegt ja außerhalb der Kraftlinie. Chronische Traumen erscheinen deshalb besonders geeignet, Überbeanspruchungen des Mondbeines zu verursachen. Zusammenfassend kann gesagt werden (Köstler): Die Gefäßanordnung im Mondbein sowie die Kapselverhältnisse im Handgelenk verleiten zu der Annahme, daß der Mondbeintod als Ernährungsstörung aufzufassen ist, die durch Gefäßabklemmung nach Stauchungsbrüchen durch chronische Gewalteinwirkungen entsteht.

Wie aber hat man sich schließlich noch den Einfluß der

sog. „Minusvariante" von Hultén

auf die Entstehung einer Lunatumnekrose vorzustellen?

In den letzten Jahren erschienen von Hultén in schwedischen Zeitschriften zwei Arbeiten, die die Ätiologie der Lunatumnekrose behandelten. Es war Hultén aufgefallen, daß bei zahlreichen Fällen von Lunatumnekrose ein bemerkenswert großer Niveauunterschied zwischen den Knochengelenkebenen der Ulna und des Radius gegen die Hand bestand. Die Ulna war in diesen Fällen um ein mehr oder minder beträchtliches Stück kürzer als der Radius. Ist die Elle kürzer als der Radius, so spricht Hultén von „Minusvariante", ist die Elle länger als der Radius, von „Plusvariante", und wenn Radius und Elle gleichlang sind, von „Nullvariante". Und zwar ist gerade die Minusvariante von der Lunatumnekrose bevorzugt. Van Eden, Zur Verth, Blenken, Wette bestätigen im großen ganzen die Befunde Hulténs. Joek fand bei 500 normalen Handgelenksaufnahmen 6,4 % Minus-, 77 % Null-, 16,6 % Plusvarianten. Bei 36 Fällen von Lunatumnekrose fand er 55,6 % Null-, 33,3 % Minus-, 11,1 % Plusvarianten. Auf Grund dieser Untersuchungsergebnisse stellte er fest, daß die Minusvariante 5mal häufiger bei der Lunatumnekrose vorkommt als bei den normalen Handgelenken. Die stärkste Belastung im Handgelenk liegt nach Hultén auf dem Lunatum und den entsprechenden Abschnitten des Radius, der Ulna und des Discus articularis. Da bei der Minusvariante mit erheblicher Verkürzung der Elle die Höhe des zwischengeschaltenen Knorpelgewebes zwischen Mondbein und Elle wesentlich größer ist als zwischen Mondbein und Speiche, so muß sich der Druck besonders auf den mit dem Radius artikulierenden Teil des Mondbeines auswirken. Übersteigt der Druck die Festigkeit des Knochens, so ist eine kleinere Kompressionsfraktur die Folge. Um dieses besser verstehen zu können, soll vorher noch kurz auf die

anatomischen Eigentümlichkeiten des Handgelenkes

hingewiesen werden. Nach Joek ist das Handgelenk, so wie es sich uns in seiner Bewegung am Lebenden darbietet, funktionell eine Einheit, obwohl es anatomisch räumlich aus zwei getrennten Gelenkspalten besteht und dementsprechend in das proximale und distale Handgelenk zerfällt. Funktionell am besten wird es verständlich, wenn man die beiden Gelenke bewegungsmechanisch als die zwei Kammern eines Gelenkes und die proximale Handwurzelreihe als knöchernen Meniscus dieses einheitlichen Gelenkes betrachtet. Die Spalten zwischen den einzelnen Handwurzelknochen des Meniscus sind durch Zwischenknochenbänder geschlossen. Die Einheit des Gelenkkopfes wird noch weiter durch einen gemeinsamen Knorpelüberzug vervollständigt. Daß sie auch

bei eröffnetem Gelenk am Lebenden als Ganzes imponieren, sieht man daran, daß bei der Resektion eines Handwurzelknochens gelegentlich der Gelenkspalt zwischen ihnen schwer aufgefunden wird, oder gar falsche Knochenstücke oder mehrere Knochen exstirpiert worden sind. Die innerhalb der proximalen Handwurzelknochen zwischengelagerte elastische und nachgiebige Knorpelschicht ist ziemlich dick. Die Kapsel- und Verstärkungsbänder des Handgelenkes sind relativ lang, so daß die Beweglichkeit der einzelnen Knochen trotz der oben beschriebenen Einheit recht groß ist. Man kann deshalb die einzelnen Knochen der proximalen Handwurzelreihe mit den Kugeln eines Kugellagers vergleichen, deren Bewegungen von denen des Lagers — hier den Gelenkenden — reguliert werden. Deshalb verlaufen auch die Bewegungen im Handgelenk trotz seiner ellipsenförmigen Gestalt wie bei einer Kugelfläche, und zwar um einen Mittelpunkt, der durch den Kopf des Kopfbeines zu denken ist. Auf der Höhe des Gelenkkopfes liegt das Os lunatum, das in Normalstellung der Hand sowohl mit dem Radius wie mit dem Discus articuliert. Bei der Ulnarabduktion, wie sie doch beim Arbeiten besonders mit einem Kohlenabbauhammer oft genug vorkommt, der ja neben dem Auffangen des Rückstoßes noch eine nach der Seite gerichtete Abbrechbewegung notwendig macht, verläßt das Naviculare zum größten Teil die Gelenkfläche des Radius, das Lunatum gleitet radialwärts und liegt ausschließlich dem medialen Teil der Radiusgelenkfläche gegenüber. Bei dieser Haltung der Hand stellt das Lunatum den einzigen Puffer der Hand gegen das Handgelenk dar, und in dieser Stellung kann eine Kompressionsfraktur des Lunatum begünstigt werden. Bei Mittelstellung der Hand hat das Lunatum teils ein festes knöchernes Gegenlager, teils steht es dem relativ weichen und nachgebenden Discus articularis gegenüber. Bei normaler Handgelenksbildung, d. h. wenn Radius und Ulna annähernd gleichlang sind, wird sich diese Tatsache bei Beanspruchung des Handgelenkes in der Längsachse kaum auswirken. Ist aber die Ulna wesentlich kürzer als der Radius, so muß auf eine ungleichmäßige Belastung geschlossen werden, so daß dadurch eine Nekrose hervorgerufen werden kann. Die Ursache sieht Hultén darin, daß die Belastung, die das Lunatum trifft, bei verschiedener Knorpelhöhe zwischen einem Teil des Lunatum und Radius einerseits, dem übrigen Lunatum und der Ulna bzw. dem Discus articularis andererseits, vorwiegend auf den Teil wirkt, der mit dem Radius artikuliert. Der Druck pro Flächeneinheit übersteigt hier leicht die Festigkeit des Mondbeins. Die Folge ist eine kleine Kompressionsfraktur in der radialen

Partie des Lunatum. Durch die Wiederholung dieses Vorganges nimmt die Veränderung des Lunatum stärkere Formen an, da außerdem auch die Heilung gestört und gehindert wird. Daraus geht somit hervor, daß die Bedeutung der „Minusvariante" vornehmlich darin liegt, daß sie die Wirkung des chronischen Traumas auf das Lunatum begünstigt. Sie unterstützt es insofern, als die kleineren Insulte sich auf eine kleinere Fläche konzentrieren, und zwar nur auf den Teil des Lunatum, der, wie gesagt, den Radius als knöchernes Gegenlager hat. Wenn auch die Verkürzung der Ulna durch einen dickeren Discus articularis oder sonstiges Füllgewebe ausgeglichen ist, so ist es doch erheblich stärker kompressibel, so daß der Niveauunterschied mechanisch doch zur Wirkung kommt.

Die chronischen rhythmischen Traumen setzen sich aus einer unendlich langen Reihe kleiner, an sich ganz geringgradiger Traumen (nach Klutcharewa Mikrotraumen) zusammen, von denen jedes einzelne Trauma wohl kaum eine Schädigung der betreffenden Gewebszellen zur Folge hat, unter Umständen höchstens eine mikroskopisch vorübergehende Schädigung erzeugt. Die oftmalige Wiederholung eines solchen Traumas jedoch summiert die Reizintensitäten der einzelnen Traumen um so mehr, als sie auf der anderen Seite auch das Gewebe gegen diesen Reiz sensibilisiert. Jedes durch frühere Reize veränderte Gewebe ist — solange die Reaktion noch nicht gänzlich abgeklungen ist — gegen jeden neuen Reiz überempfindlich. Was die Intensität der Reizwirkung betrifft, so ist diese nicht nur von der Stärke der Reize abhängig, sondern auch von der Reaktionsfähigkeit der Zelle. Ist diese abnorm gering, so sind schwache Reize ohne Wirkung auf die Lebenstätigkeit der Zelle. Bei erhöhter Reaktionsfähigkeit jedoch bedingen schon schwache Reize eine Zelltätigkeit. Die Reizschwelle ist in solchen Fällen herabgesetzt. Die Zelle wird dann wesentlich häufiger von Reizen als in der Norm getroffen. Treffen die Reize wiederholt und rasch nacheinander auf die Zelle, so können die Regenerationsvorgänge, die an die Atempause der Zelltätigkeit gebunden sind, nicht eintreten. Auf diese Weise kommt es zu vorzeitigen Abnützungserscheinungen, einem charakteristischen Folgezustand der gesteigerten Reaktionsfähigkeit. Das Lunatum erleidet eine wesentliche Materialverschlechterung, das Gefüge wird dichter, die Formbarkeit geringer, die Elastizität vermindert, die Bruchgrenze herabgesetzt. Das Gefüge wird zwar fester und dichter, aber durch die Verlegung der Blutbahnen ist das Lunatum dem Untergang geweiht. Mikroskopisch diese Vor-

gänge betrachtet, kann man folgendes feststellen: Durch die im Knochen entstehenden Spannungen kommt es zu Verschiebungen der kleinsten Teilchen, der Kristalle, Zellen und Osteome, und zwar in bestimmten Ebenen, den Schubebenen, und auch zu kleinsten Infraktionen der Knochenbälkchen. Die Schubebenen durchsetzen parallel verlaufend den ganzen Knochen und liegen immer in einem Winkel von 45° zur angreifenden Kraft. Die Folge ist eine Ernährungsstörung infolge Drosselung bzw. Abknickung der kleinsten Gefäße und damit eine Nekrose des Gewebes. Da infolge des spärlichen Periostüberzuges die Schmerzempfindlichkeit des Mondbeins nur gering ist, so daß kleine Traumen unbemerkt bleiben können, kann oft eine erstaunlich lange Arbeit mit Preßluftwerkzeugen erforderlich sein, bis es schließlich zu einer Lunatumnekrose kommt. Und damit komme ich auf

die Lunatumnekrose unter besonderer Berücksichtigung zeitlicher Zusammenhänge mit der Preßluftwerkzeugarbeit

zu sprechen. Denn oft wird dem Arzt besonders von technischen Beratern der Berufsgenossenschaft, aber auch von Juristen irgendwelcher Behörden die Frage gestellt, wie lange ein Arbeiter Preßluftwerkzeuge bedient haben muß, wenn er durch diese Arbeit eine Lunatumnekrose erleidet. Diese Frage kann leider noch nicht klar beantwortet werden, und die meisten bisherigen Angaben beruhen auf mehr oder weniger gefühlsmäßiger Schätzung. Man muß zunächst einmal auf eine Schwierigkeit aufmerksam machen, nämlich daß es nicht leicht ist, genaue zahlenmäßige Angaben darüber zu erhalten,

a) wie lange der einzelne Patient Preßluftwerkzeuge bedient hat,
b) welche Modelle er bedient hat und
c) wie lange er sie in der Arbeitszeit benutzt. Daß ein Bergmann oder sonst ein Arbeiter natürlich nicht dauernd während der ganzen Arbeitszeit Preßluftwerkzeuge bedient, dürfte wohl selbstverständlich sein.

Es ist festgestellt worden, daß zahlreiche Bergleute, die sehr viele Jahre lang einen Preßlufthammer bedient hatten, auch nicht die geringsten Lunatumschäden hatten. Nicht jeder Arbeiter braucht somit Schädigungen durch die Arbeit mit Preßluftwerkzeugen zu erleiden. Weiterhin bestimmt auch nicht die Länge der Arbeitszeit das Auftreten und die Stärke der Lunatumnekrose. Damit wird klar, daß die Arbeitsschädigung als äußeres Moment — die mechanische Komponente in allen ihren Abstufungen, von der physiologischen Funktion bis zur schweren Verletzung ist natürlich eine Conditio sine qua non für die Entstehung

der Lunatumnekrose — nur einen Teil der Krankheitsursache ausmacht. Der andere nicht minder wichtige Teil ist die Körperveranlagung, die Disposition des Gesamtmenschen, nach Borchard das Knorpelmaterial, das jedem Menschen zur Verfügung steht und das bei jedem Menschen verschieden auf äußere Beanspruchung reagiert. Frank nimmt an, daß sich im Knochen selbst Vorgänge abspielen, die seine Widerstandsfähigkeit gegenüber äußeren Gewalteinwirkungen herabsetzen. Die Ursachen dieses Vorganges können verschiedener Art sein:

1. Eine örtliche oder allgemeine Minderwertigkeit des Baustoffes;
2. eine Störung im Gefäßsystem;
3. eine Störung der nervösen Steuerung.

Da man einem Menschen bis jetzt noch nicht ansehen kann, ob er für diese Spezialarbeit geeignet ist oder nicht, kann eine Berufsberatung ärztlicherseits noch nicht getrieben werden. Vielleicht aber könnte man doch sein Augenmerk mehr auf die „Minusvariante" richten, die, wie vorher beschrieben, doch zweifellos eine Disposition für Lunatumschäden durch das Arbeiten mit Preßluftwerkzeugen darstellt. Weiterhin spielt natürlich auch die Art und Weise, wie der einzelne Arbeiter das Werkzeug bedient, eine sehr große Rolle. Nach den Erfahrungen Wettes im Bergmannsheil Bochum muß mindestens eine Arbeitsdauer von zwei Jahren vorliegen, ehe eine Lunatumnekrose als Berufsschädigung überhaupt auftritt. Auch bei ihr gehen Arbeitszeit und Stärke der Veränderungen nicht parallel; Wette konnte auf Grund seiner Untersuchungen an Bergleuten folgende Kurve aufstellen:

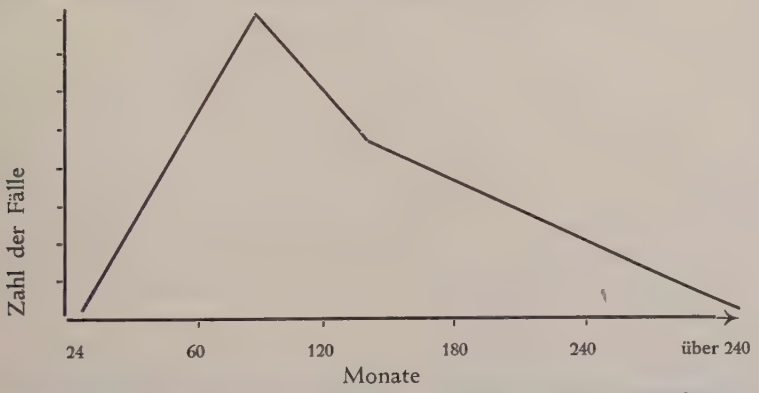

Arbeitsdauer und Auftreten der Lunatumnekrose bei Bergleuten (nach Wette). Mschr. für Unfallh., 38. Jg. 1931.

Daraus geht hervor, daß, was für die praktische Beurteilung von Wichtigkeit ist — den reinpraktischen Erwägungen aus klinischen Erfahrungen heraus ist meiner Ansicht nach mehr Wert beizumessen als all den Hypothesen, die sich nur auf mikroskopischen Befunden aufbauen —, bei einer Arbeit von unter zwei Jahren eine solche Erkrankung überhaupt nicht beobachtet worden ist. In der Gruppe 24—60 Monate findet sich die überwiegende Mehrzahl der Fälle. Daraus kann man nach Rostock zum mindesten eine Arbeitsfähigkeit von drei Jahren fordern, wenn man eine Lunatumnekrose als Folge der Arbeit mit Preßluftwerkzeugen anerkennen will. In neuester Zeit wird allerdings die Ansicht vertreten (Bürkle de la Camp), daß schon bei einer Arbeitszeit von unter zwei Jahren Lunatumnekrosen auftreten können. Es bedarf dieses aber noch einer genaueren Untersuchung.

Da rein zahlenmäßig die Lunatumnekrose nach Verfeinerung der Röntgentechnik — vor Beginn der Röntgenära war das Krankheitsbild noch gänzlich unbekannt — und zunehmender Kenntnis des Krankheitsbildes eine viel größere unfallmedizinische Bedeutung erhalten hat als die anderen größeren Hauptgebiete der ursächlichen Begutachtung, wie Osteomyelitis, Tuberkulose usw., lohnt es sich, auf die Begutachtung der

Lunatumnekrose als Unfallfolge und Berufskrankheit

näher einzugehen.

A. Die Lunatumnekrose als Unfallfolge.

Es gibt auf der einen Seite eine traumatische Fraktur des Os lunatum und auf der anderen Seite die Spontanfälle der „Lunatopathie“ — nach meiner Meinung genau wie bei bei Meniscopathie —, die einmal zur Fraktur und zur Nekrose führen muß auch ohne äußeren Anlaß. Man muß daher genau überlegen, ob die Grundkrankheit, also die Lunatumnekrose als solche, durch den Unfall entstanden oder das bereits erkrankte Mondbein durch den Unfall zusammengebrochen (Verschlimmerung) oder ob schließlich der Zustand als Folge einer primären Fraktur zu deuten ist. Es muß von Fall zu Fall entschieden werden, ob die Nekrose der Fraktur oder die Fraktur der Nekrose vorausgegangen ist. Im ersten Fall ist die Fraktur Folge der Nekrose, im zweiten Fall die Nekrose Folge der Fraktur.

1. Die Lunatumnekrose als Folge eines einmaligen Traumas.
   Der ursächliche Zusammenhang eines Betriebsunfalles und der Lunatumnekrose ist erst dann anzuerkennen, wenn die

bekannten Forderungen von Magnus vorliegen, zusammengefaßt in die Schlagworte:

a) Schweres, direktes Trauma.

Traumen, die vergessen wurden und die man vielleicht ins Gedächtnis zurückrufen kann, sind keine Traumen im Sinne eines Unfalls. Leichte Traumen können in der Regel das Mondbein nicht schädigen. Zur anamnestischen Klärung sind die genauen Erhebungen der Berufsgenossenschaft von größter Wichtigkeit. Wenn man nämlich bei der Erörterung der Ätiologie der Lunatumnekrose die hierüber vom Patienten erhaltenen Angaben allein zugrunde legt, so kommt man natürlich auf einen recht hohen Prozentsatz von traumatischer Entstehung des Leidens. Das gleiche gilt ja auch für gewisse andere Erkrankungen (Osteomyelitis, Tuberkulose), wo ebenfalls in vielen Fällen — auch bei nicht versicherten Patienten — aus begreiflichem Kausalitätsbedürfnis heraus durchaus bona fide ein Trauma angegeben wird, ohne daß dieses ätiologisch für diese Erkrankungen eine größere Rolle spielen könnte. Nur das tatsächlich erwiesene Trauma kann vom Gutachter berücksichtigt werden (Wette). Wenn der Patient X bei der gewöhnlichen Betriebsarbeit plötzlich Schmerzen im Handgelenk verspürt, so ist dieser Vorgang natürlich nicht als Betriebsunfall zu werten: z. B. ein Bergmann beim Kohlenschippen oder ein landwirtschaftlicher Arbeiter beim Heuaufladen. Dieser angeschuldigte Betriebsvorgang tritt aus dem Rahmen der üblichen Arbeit nicht oder nur wenig heraus, so daß man ihn unmöglich mit der Entstehung oder Verschlimmerung der Nekrose in Zusammenhang bringen könnte. Eine „wesentlich mitwirkende Teilursache" liegt nicht vor.

b) Heftiger Schmerz, der zu sofortiger Arbeitseinstellung und zur Zuziehung eines Arztes führt,

obwohl bekannt ist, daß, wenn auch in einzelnen Fällen, bei einer einwandfreien Fraktur selbst schwere Arbeit weiter verrichtet werden kann. Und doch wird ohne Arbeitsunterbrechung der ursächliche Zusammenhang verneint, wenn ein später angefertigtes Röntgenbild eine Lunatumnekrose aufweist. Ist nach Ablauf einiger Wochen nach dem angeblichen Unfall neben der typischen Lunatumnekrose eine ganz ausgesprochene reaktive Arthritis deformans des Handgelenkes vorhanden, deren Entwicklung

innerhalb einiger Wochen als völlig unmöglich bezeichnet werden muß, so ist das ein Beweis dafür, daß die Krankheit schon wesentlich länger bestanden haben mußte.

c) Bluterguß im Handgelenk.

d) Mikroskopisch dürfen keine Zeichen erheblicher Degeneration vorhanden sein.

2. Verschlimmerung einer bereits bestehenden Lunatumnekrose durch einen Unfall.

Eine solche ist ausschließlich in der Weise vorstellbar, daß ein bereits erkranktes, also teilweise nekrotisches und in seiner Widerstandsfähigkeit geschwächtes Mondbein durch äußere Einwirkung zusammenbricht. In diesen Fällen braucht das Trauma nur ganz unbedeutend zu sein. Andererseits ist zu bedenken, daß die Fraktur, und zwar die sekundäre Spontanfraktur, in der Regel das Endresultat jeder Lunatumnekrose zu sein pflegt. Es treten also Probleme in den Vordergrund, die bei der Begutachtung jeder Spontanfraktur (Tumor, Lues, Syringomyelie, Ostitis fibrosa) zu berücksichtigen sind. Die Anerkennung steht und fällt mit der Anerkennung des Unfallereignisses bzw. des Unfallcharakters des angeschuldigten Betriebsvorganges. Damit wird die Diskussion natürlich mehr nach der juristischen Seite hin verschoben; aber trotzdem muß auch der Arzt in vielen Fällen von sich aus zu der Tatsächlichkeit des Unfallereignisses Stellung nehmen, da dessen Anerkennung oft von rein medizinischen Gesichtspunkten nach der einen oder anderen Seite hin maßgebend beeinflußt wird. — Man kann nach Wette also eine Verschlimmerung einer zur Zeit des Unfalls schon bestehenden Lunatumnekrose annehmen, wenn das Unfallereignis absolut sicher steht und örtliche und zeitliche Zusammenhänge gewahrt sind.

B. Die Lunatumnekrose als Berufskrankheit.

Durch Verordnung des Reichsministeriums vom 11. 2. 29 sind eine ganze Reihe sog. Berufskrankheiten als entschädigungspflichtig im Sinne der Unfallgesetzgebung erklärt worden. Hierunter sind, als den Chirurgen besonders interessierend, unter Absatz 14 die „Erkrankungen der Knochen, Muskeln und Gelenke, hervorgerufen durch die Arbeit mit Preßluftwerkzeugen", angeführt. Die Erwerbsbehinderung beträgt etwa 10 bis 15 %. Unter welchen Bedingungen und Voraussetzungen darf man nun eine entschädi-

gungspflichtige Berufskrankheit anerkennen? Als Berufskrankheit im Sinne der Verordnung ist die Lunatumnekrose dann anzuerkennen, wenn innerhalb der beruflichen Tätigkeit das Arbeiten mit Preßluftgeräten stark im Vordergrund steht und wenn nachgewiesen ist, daß Preßluftwerkzeuge lange Zeit hindurch regelmäßig und unter ungünstigen Bedingungen zur Anwendung kamen, so daß mit einer außergewöhnlichen Erschütterung des Körpers, insbesondere der Handgelenke zu rechnen ist. Die körperliche und schädigende Einwirkung der Preßluftwerkzeuge bei langer Zeit und regelmäßig durchgeführter Anwendung derselben ist als „wesentlich mitwirkende Teilursache" anzusehen für die Ätiologie der Lunatumnekrose. Die körpererschütternde Wirkung des Hammers gegen festes Gestein ist, wie anfangs beschrieben, zweifellos recht bedeutend, so daß schädigende Einflüsse dieser Arbeit durch Summation kleinster Traumen zugegeben werden müssen. Die Entschädigungspflicht der Berufsgenossenschaft beschränkt sich auf die durch Arbeiten mit Preßluftwerkzeugen hervorgerufenen Schädigungen der Knochen, Muskeln und Gelenke (keine Nerven!). Wenn man also zunächst prinzipiell die Lunatumnekrose als Berufskrankheit im weitesten Sinne für viele Fälle anerkennt, d. h. also eine durch den Beruf bedingte und verursachte Körperschädigung, so ist damit noch lange nicht das Recht gegeben, diese als entschädigungspflichtige Berufskrankheit anzuerkennen. Man muß nämlich scharf unterscheiden zwischen Berufskrankheiten im weitesten Sinne und entschädigungspflichtiger Berufskrankheit im engeren Sinne, die nur dann vorliegt, wenn nach menschlichem Ermessen dem Gebrauch der Preßluftwerkzeuge innerhalb der allgemein schädigenden und aufbrauchenden Berufsarbeit ein besonderer Einfluß zuzubilligen ist. Genau die gleiche Berufskrankheit muß in einem Fall als entschädigungspflichtig abgelehnt und im andern, wenn nämlich Preßluftwerkzeuge unter bestimmten Voraussetzungen zur Anwendung kommen, anerkannt werden. Werden die mit Preßluft betriebenen Werkzeuge auf elektrischen Antrieb umgestellt, dann bleibt zwar die Wirkungsweise auf den Körper unverändert, die mögliche Schädigung des Körpers ebenfalls, aber entschädigungspflichtig sind diese nicht mehr, da ja die zur Voraussetzung der Entschädigungspflicht vorgeschriebene Preßluft nicht mehr zur Anwendung kommt. Es wäre zu begrüßen, wenn diese doch zweifellos vorhandene große Lücke in der Verordnung ausgefüllt würde. In zweifelhaften Fällen kann man der beruflichen Disposition auf Grund übermäßiger, einseitiger Dauerbeanspruchung die konstitutionspathologische Untersuchung des

Handgelenks gegenüberstellen, um eben eine Berufskrankheit sicherzustellen bzw. auszuschließen. Ist die Grundkrankheit z. B. eine Gelenkchondromatose, dann handelt es sich natürlich um eine in ihren Anlagen kongenitale Erkrankung, die nicht durch Preßluftwerkzeugarbeit hervorgerufen ist. Beim Auffinden einer Gelenkmaus als Folge eines osteochondritischen Prozesses hat man zu überlegen, ob die Osteochondritis auf embolischer oder auf traumatischer Grundlage beruht. Wenn nur die Osteochondritis an einer Stelle des Gelenkes sitzt, die bei der Preßlufthammer-Arbeit besonders stark beansprucht wird, dann ist sie eine Folge dieser Arbeit. Sitzt die Osteochondritis jedoch an Gelenkteilen, die weniger abnorm beansprucht werden, so ist eine Zusammenhangsfrage abzulehnen, da es sich wahrscheinlich um eine sozusagen spontan entstandene Erkrankung handelt. Unklar wird der Fall, wenn der Ursprungsort der Gelenkmaus nicht festzustellen ist. — Ein doppelseitiges Auftreten einer Lunatumnekrose braucht nicht immer meines Erachtens eine Berufskrankheit auszuschließen; denn man kann sich vorstellen, daß örtliche Verhältnisse manchmal die Führung des Preßlufthammers abwechselnd rechts- oder linkshändig erfordern. Es müßte aber trotzdem ein individueller Vorzug für die rechte oder linke Seite bestehen, je nachdem, ob es sich um einen Rechts- oder Linkshänder handelt.

Klinisches Bild und Diagnose der Lunatumnekrose.

Die Schmerzhaftigkeit der Nekrose pflegt erst in dem Augenblick — und zwar ganz plötzlich mit ziemlich heftigen Erscheinungen — einzusetzen, in dem eine gewaltsame Handgelenksüberstreckung den schwerveränderten Knochen zusammenpreßt und hierdurch die Beweglichkeit des Handgelenkes stört und schmerzhaft macht. — Bei anderen Kranken führt überhaupt erst die Arthritis deformans, die sich auf Grund der Lunatumnekrose entwickelt hat, zur Arbeitsaufgabe — die stärksten Schmerzen gehen bald wieder vorüber, und die Arbeit wird fortgesetzt. Dadurch wird natürlich die Heilung gestört, ja geradezu unmöglich gemacht. Als Zeichen dafür, daß der Körper bemüht ist, alles daranzusetzen, den Schaden zu beheben, tritt eine vermehrte Blutzufuhr ein, sichtbar an dem Ödem in den umgebenden Weichteilen. Die Schwellung des Handgelenkes beruht auf keiner Distorsion oder dgl., sondern ist der Hyperämie bei der Bruchheilung gleichzusetzen oder genauer dem Ödem in der Umgebung des Bruches. Bei der Untersuchung stellt man eine leichte Schwellung am Handrücken fest mit dem Mittelpunkt genau in der Gegend des Os lunatum. Bei dorso-volarem Drucke ist eine

ausgesprochen umschriebene und sehr deutliche Druckempfindlichkeit an gleicher Stelle vorhanden bei Unempfindlichkeit der übrigen Karpalknochen und des Handgelenkes auf seitlichen Druck. Längsstauchung des Daumens und Zeigefingers sind nicht empfindlich, des Mittelfingers dagegen sehr. Von der Tabatiere aus ist Druckschmerz nicht auszulösen. Daß man in allen Fällen sofort eine Röntgenaufnahme macht, ist natürlich eine Selbstverständlichkeit. Dabei ist es aber wichtig zu wissen, daß man im Röntgenbild aus der Größe und Form des krankhaft veränderten Mondbeins nicht immer auf die Ausdehnung des Nekroseprozesses schließen kann. Es kann das Mondbein in sehr großer Ausdehnung der Nekrose anheimgefallen sein, und doch findet man bei der Operation die Form noch wohlerhalten und die nekrotischen Massen noch mit einer dünnen Knochenschale und einem Knorpelüberzug umgeben. Das Röntgenbild zeigt vier Stadien der Lunatumschädigung.

1. Stadium (am Tage nach dem Unfall): Keine oder nur sehr unbedeutende und unsichere Befunde. Dem Auge erscheint das Mondbein in seinem Aufbau im großen und ganzen gesund.

2. Stadium: Falls die klinischen Erscheinungen der Handgelenkszerrung abklingen, nehmen die Verletzten ihre Tätigkeit wieder auf. Nach 6 bis 8 Monaten kommen sie wieder in Behandlung, da sie Schmerzen im Handgelenk verspüren. Die Hand vermag nicht mehr mit Kraft zuzufassen. — Das Röntgenbild zeigt deutliche Strukturveränderung des Os lunatum. Die regelmäßige Spongiosastruktur ist verschwunden, wolkige Trübungen, Verdichtungen und Aufhellungen werden bemerkbar. Größere verdichtete Knochenherde, die von einer Aufhellungszone ringsum umgeben sind, rufen den Eindruck von „Sequestern" hervor. Dabei ist die äußere Form der Knochen nicht merklich verändert.

3. Stadium: Kompression des Os lunatum in der Längsachse. Ist sie sehr hochgradig, so ist das Lunatum zu einer flachen Scheibe zusammengedrückt und das Knochenmark ist im Ganzen stark verdichtet.

4. Stadium: Die Zeichen einer Arthritis deformans in Form von Randzacken am Os lunatum und am Radiusende, in Form von Verdichtung der subchondralen Knochenschicht und von Verengerung des Gelenkspaltes treten deutlicher heraus.

Die Prophylaxe der Lunatumnekrose.

Um die Preßluftkrankheit einzuschränken, muß der Arbeiter sofort eine andere Arbeit zugewiesen bekommen, der der Preßluftarbeit nicht gewachsen ist und bei ihr Beschwerden bekommt. Es muß auch darauf Obacht gegeben werden, daß für die einzelnen Arbeiten immer nur der geeignetste Preßlufthammer gebraucht wird und daß der Arbeiter nicht durch ungeschickte Handhabung des Preßluftwerkzeuges unnötigen Erschütterungen und Rückstößen ausgesetzt ist. Beachtlich ist auch eine neue Empfehlung der Berufsgenossenschaft, die Haltegriffe der Preßluftwerkzeuge mit Gummihülsen zu versehen. Der Rückschlag des Preßlufthammers wird durch das Einschalten sogenannter „Bohrsäulen" erheblich vermindert; sie sind aber aus technischen Gründen nicht überall anwendbar.

Die Behandlung der Lunatumnekrose.

Aus dem Schrifttum sind keine klaren Anhaltspunkte für eine Indikationsstellung bei der Behandlung der Lunatumnekrose zu gewinnen, wenngleich die Anhänger eines operativen Verfahrens zu überwiegen scheinen. Es stehen sich also die konservative und operative Behandlung gegenüber.

1. Die konservative Behandlung (Blenke): bei nicht zu schweren Beschwerden und Ausfallserscheinungen während des akuten Stadiums Ruhigstellung (6 bis 8 Wochen) evtl. kombiniert mit Extension, weiterhin Heißluft und sonstige übliche Behandlungsmaßnahmen, um dem Knochen Zeit zur Regeneration zu geben. Ist das Reizstadium beseitigt, dann gibt man den Patienten feste lederne Handriemen, mit denen sie arbeiten können, wenn auch manchmal nicht in vollem Maße, so daß oft Dauerrenten am Platze sind. Natürlich muß man bei der Wiederaufnahme der Arbeit nach solchen akuten Reizstadien sehr vorsichtig sein und die Patienten nur leichtere Arbeit verrichten lassen. Bei schweren Arbeiten beobachtet man leicht wieder erneute Rückfälle und Nachschübe. Eine teilweise Erwerbsbehinderung wird eben leider als Folge so vieler Lunatumnekrosen zurückbleiben, zumal wenn sich noch später sekundäre Änderungen im Sinne einer Arthritis deformans einstellen, die ja doch bekanntlich meist einen progredienten Charakter zeigt. Hier könnte man sich nun fragen, weshalb keine Exstirpation des erkrankten Knochens, dadurch könnte man die spätere Arthritis deformans doch beseitigen. Man muß aber wohl bedenken, daß man durch jene auch, ja man kann sagen, noch stärkere Veränderungen in dem benachbarten Gelenkmechanismus setzt, die doch genau so

eine Arthritis deformans mit all ihren Beschwerden im Gefolge haben können, wie die teilweise durch die Nekrose hervorgerufene Umgestaltung des Mondbeins selbst. Weiterhin muß man bedenken, daß der tote und zerfallene Knochen sich im Laufe der Zeit durch eindringendes Gewebe aus der Umgebung nach Wiederherstellung der Kollateralen regenerieren und wieder zu lebendem Knochen umgebaut werden kann.

2. Die operative Behandlung kommt nach Blenke erst dann in Frage, wenn die röntgenologischen Veränderungen einen vollkommenen Zerfall ergeben und die betroffene Hand völlig arbeitsunfähig geworden ist. Eine absolute Indikation für eine Exstirpation ist ebenfalls eine vorhandene Medianusparese. Die Entfernung des erkrankten Knochens hat in vielen Fällen nicht befriedigt. Fast alle Kranken geben später an, daß die Kraft in der Hand nicht wiedergekehrt sei. Auch weisen die meisten einen Ausfall in der Streck- und Beugebewegung auf. Die Einführung eines Fettlappens in die Knochenlücke ist ebenfalls ohne Einfluß. — Wenn ich die Ansicht Blenkes so genau dargelegt habe, so geschah das deshalb, weil meiner Ansicht nach seine Beweggründe zur konservativen Behandlung nicht so ohne weiteres von der Hand zu weisen sind.

Bei der Exstirpation des Lunatum führt man einen Längsschnitt über der Höhe der Schwellung aus. Die Fascie wird eröffnet und die Strecksehnen nach ulnar herübergezogen. Eröffnung des Handgelenkes, bei der etwas vermehrte klare Synovia ausfließt, und das Lunatum wird freigelegt. Die Synovia ist hier deutlich verdickt und anscheinend ödematös gequollen. Aufsuchen des Spaltes zwischen Naviculare und Lunatum; letzteres läßt sich nunmehr mit Leichtigkeit umgrenzen. Ein Elevatorium wird in den distalen Gelenkspalt eingesetzt. Das Lunatum bricht etwa in der Mitte durch, und auf der Bruchfläche sieht man in dem Knorpelüberzug des Lunatum ein nekrotisches, gelblich gefärbtes Knochenstück, das lose in seiner Knorpelknochenhülle liegt. Nachdem nun das Os lunatum total exstirpiert worden ist, werden die Strecksehnen wieder zurückgelagert. Fasciennaht, Hautnaht. Gipsverband in leichter Dorsalflexion. Nach acht Tagen wird mit Bewegungsübungen begonnen, und nach drei Wochen wird nach glattem Heilverlauf der Patient entlassen. — Weitere Methoden der operativen Behandlung sind folgende:

a) nach Müller: Auslöffelung des weichen nekrotischen Gewebes.
b) nach Konjetzny: Das Lunatum wird dorsal freigelegt und durch Anknabbern seiner Kortikalis eine rasche Sub-

stitution der Nekrose durch lebendes Knochengewebe ermöglicht, um den Prozeß zur Ausheilung zu bringen.

c) die Becksche Bohrung: Wenn dieselbe auch mehr zur Kallusanregung gedacht ist, so erreicht sie doch das gleiche Ziel.

d) die von M. A. Mouchet neuerdings angeführte (Mem. acad. chir. 65, S. 10—22, 1939) erfolgreiche Behandlung einer Lunatumnekrose mit Sympaticusoperation mag hier nur kurz erwähnt werden.

Axhausen, Rostock, Schörcher, Frank, Ringstedt ziehen in der Mehrzahl der Fälle die operative Behandlung der konservativen vor, besonders wenn es sich darum handelt, den langwierigen Verlauf der Krankheit rasch zu beenden. Nach Rostock hat die operative Behandlung günstige Erfolge zu verzeichnen mit einer durchschnittlichen Erwerbsbehinderung von 17 %. Die konservative Behandlung hat ein um 15 % schlechteres Ergebnis als die operative. Bei letzterer ist aber noch nicht geklärt, ob man die Totalexstirpation des erkrankten Knochens vornehmen oder ob man sich mit der Entfernung nur der nekrotischen Teile des Knochens begnügen soll im Sinne von Müller und Konjetzny. Bei dieser Operationsform stehen noch Dauerbeobachtungen an einer ausreichenden Zahl von Fällen aus.

Literaturübersicht.

Sammlung Göschen: Die Preßluftwerkzeuge, Leipzig.

Rostock: Demonstrationen von Gelenkerkrankungen durch Preßluftwerkzeugarbeit, Zbl. Chir. 1931, S. 872 ff.

— Zusammenhänge zwischen der Dauer von Preßluftwerkzeugarbeit und Gelenkschäden. Mschr. für Unfallh., 41. Jg., 1934.

— Erkrankungen der Muskeln, Knochen und Gelenke durch Arbeit mit Preßluftwerkzeugen. König und Georg Magnus: Handbuch der ges. Unfallh., Bd. II, S. 89—111.

— Gelenkschäden durch Arbeiten mit Preßluftwerkzeugen mit besonderer Berücksichtigung zeitlicher Zusammenhänge, Zbl. Chir. 1931, S. 248 ff.

— Die Zusammenhänge zwischen der Dauer von Preßluftwerkzeugarbeit und Gelenkschäden, Mschr. für Unfallh., 38. Jg., 1931, Nr. 8, S. 437 ff.

— Med. Gesellschaft Bochum 14. Mai 1930.

— Gelenkchondromatose, Bruns' Beiträge Bd. 144.

Wette: Bedeutung der „Minusvariante" (Hultén) für die Ätiologie der Lunatumnekrose, Arch. orthop. Unfallchir. 1936, Bd. 36, S. 41—46.

— Verletzungen und Anomalien im Bereiche der Handwurzel, Arch. orthop. Unfallch. 1931, Bd. 29, H. 3/4, S. 320—341.

— Lunatumnekrose als Unfallfolge und Berufskrankheit, Arch. orthop. Unfallch. 1931, Bd. 29, H. 3, S. 299—319.

— Begutachtung der Lunatumnekrose, Zbl. Chir. 1929, Bd. III, S. 2401 ff.

Köstler: Anatomische Beobachtungen zur Frage der Entstehung des Mondbeintodes, Arch. orthop. Unfallh. 1936, S. 34—40.

Joeck: Einfluß der „Minusvariante" Hulténs auf die Entstehung der Lunatummalacie, Arch. orthop. Unfallh. 1937, S. 618—640.

Tillmann: Welche Stellung nimmt die Lunatumnekrose in der Unfallmedizin ein? Chir. 1931, H. 18.

Baetzer: Lunatummalacie und Unfall, Med. Klin. 1929, Nr. 38.

Engelhardt: Lunatummalacie, eine Berufskrankheit, Med. Klin. 1930, Nr. 8.

Haehner: Über Gelenkschäden durch Preßluftwerkzeuge, Mschr. für Unfallh., 37. Jg., 1930, Nr. 12.

Klutschareva: Nekrose des Mondbeins, Orthop. i. Travmat Nr. 3, 1938, S. 52—62.

H. Liniger, R. Weichbrodt, A. W. Fischer: Mondbeinerweichung (Kienböcksche Krankheit), Handbuch der ärztlichen Begutachtung I, 1931, S. 471, Zentralorgan für die ges. Chir., Bd. 92, 1939, S. 465 ff.

Frank: Pathogenese der Lunatumnekrose und ihre Beziehung zur funktionellen Belastung des Handgelenkes, Bruns' Beiträge zur klin. Chirurgie, Bd. 164, 1936, S. 200—226.

Lebenslauf.

Am 18. Januar 1916 wurde ich, Kurt Dücker, in Badbergen, Bezirk Osnabrück, geboren. Nach bestandener Reifeprüfung am 8. März 1935 am Carolinum zu Osnabrück und abgeleisteter halbjähriger Arbeitsdienstzeit studierte ich an den Hochschulen Freiburg, Bonn — dort bestand ich am 26. Februar 1938 das medizinische Vorexamen —, Heidelberg, München, an der Medizinischen Akademie in Düsseldorf. In den beiden letzten Semestern war ich wiederum in München immatrikuliert, wo ich am 13. 4. 1940 das Staatsexamen bestand. *Kurt Dücker.*

Es ist mir eine angenehme Pflicht, Herrn Oberarzt Dr. Jäger für die Überlassung des Themas und Durchsicht der Arbeit meinen aufrichtigen Dank auszusprechen.